Actualités scientifiques et recommandations pratiques

LES PERI-IMPLANTITES

Questions...

...Réponses

> Identifier le patient à risque pour limiter les complications délétères > Identifier les conditions locales qui favorisent l'apparition et la progression des PI > Savoir traiter les mucosites pour prévenir les PI > Traiter les PI pour faire durer les implants

Georges Khoury

COORDINATION

› Quelle est l'influence des conditions muqueuses sur l'état de santé des tissus péri-implantaires ?

Caroline Fouque

› Les conditions occlusales ont-elles une incidence sur l'état de santé des tissus péri-implantaires ?

Jean-Nicolas Hasson

› Quelle est l'influence de la connexion implant / pilier sur les maladies péri-implantaires ?

Matthieu Leininger

› Quelle est l'influence du type de rétention prothétique ?

Jonathan Semtob

› Quel est le rôle de l'état de surface des implants ?

Giancarlo Bianca

Identifier les conditions locales qui favorisent l'apparition et la progression des péri-implantites

Quel est le rôle de l'état de surface des implants dans l'apparition et la progression des péri-implantites ?

Par Giancarlo BIANCA (Marseille)

Les implants à surface rugueuse sont apparus pour améliorer l'ostéointégration obtenue avec les implants à surface lisse. Surtout, lorsque ces derniers étaient posés dans un os de faible densité et afin de réduire le délai de mise en charge[1].

Depuis quelques années, les nouveaux traitements de surface ont pour objectif d'accélérer le processus d'ostéointégration et d'améliorer la stabilité de l'os marginal, tout en augmentant la surface de contact os-implant.

Or, si le taux d'échec implantaire précoce a diminué, il est apparu que le taux d'échec tardif par péri-implantite avait augmenté. En effet, il a été démontré que les implants à rugosité élevée présentent un taux d'échec supérieur[2]. Par exemple, les implants TPS® (Straumann AG) ont été retirés du marché.

De nos jours, les implants les plus posés sont à rugosité modérée jusqu'au col de l'implant.

Par ailleurs, il a été démontré de manière systématique un remodelage osseux physiologique au niveau du col implantaire.

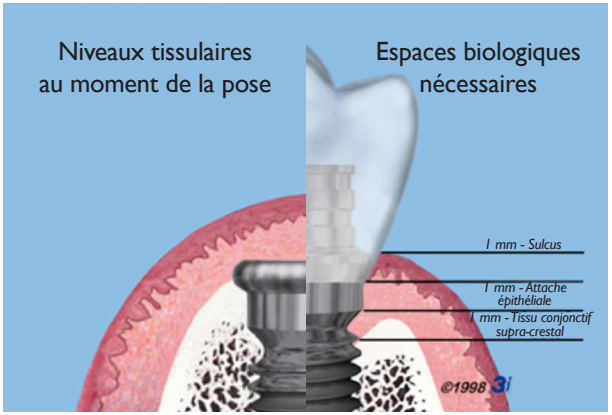

Remodelage osseux physiologique suite à la mise en fonction de l'implant.

Berglundh T, Lindhe J. *J Clin Periodontol* 1996;23
Cochran DL. *J Periodontol* 1997; 68(2):186-98
Oakley E. et al. *J Perio Rest Dent* 1999; 19:6 529-541

Ce processus multifactoriel dépend[3,4] :
- de la création de l'espace biologique,
- de la forme, du type d'implant et du type de connexion,
- du micro-gap au niveau de la connexion implant/pilier favorisant une colonisation bactérienne qui va entretenir une inflammation,
- de la localisation de ce micro-gap (supra-crestal, juxta-crestal, sous-crestal ou platform switching),
- des contraintes biomécaniques au niveau de la connexion implant/pilier,
- des contraintes occlusales,
- du protocole chirurgical (idéalement élever un lambeau mucopériosté ou chirurgie sans lambeau) et prothétique (passivité de la prothèse, vissage, dévissage des piliers, ...).

Le remodelage osseux physiologique est nécessaire pour établir un espace biologique autour des implants.

Cependant, il arrive qu'il y ait une perte osseuse pathologique due à la colonisation bactérienne des tissus péri-implantaires, ceci étant la «cause» de la péri-implantite.

L'évolution des états de surface

Dans les phénomènes de péri-implantites, les implants rugueux favoriseraient leur développement par la présence de défauts microscopiques qui empêcheraient l'élimination correcte des bactéries lors d'un nettoyage professionnel.

Les industriels ont développé différentes procédures pour augmenter la rugosité de surface du titane.

Fabricant	État de surface	Traitement de surface	Sa (µm)
Biomet 3I	Osseotite® (au niveau du corps)	Mordançage acide	0,68
Astratech	TiOblast®	Sablage par des micro-particules de dioxyde de titane	1,1
	Osseospeed®	Sablage par des micro-particules de dioxyde de titane et traitement à l'acide fluorhydrique	1,4
Nobel Biocare	TiUnite®	Anodisation dans une solution acide	1,1
Straumann	SLA®	Mordançage acide et sablage	1,78

Micro-topographie de surface des implants à rugosité moyenne pour les 4 systèmes les plus vendus dans le monde (Wennerberg et al., 2010).

Existe t-il un lien entre les types de surfaces implantaires et l'apparition de la péri-implantite ?

Revue de Littérature

Selon certains auteurs[5-7], les études expérimentales animales mettent en évidence une évolution plus rapide des péri-implantites autour de certains états de surface à rugosité modérée. Ces résultats ne peuvent pas être étendus à l'homme car plusieurs études prospectives à long terme[8-10] ne mettent pas en évidence une prévalence plus élevée ou une évolution plus rapide de la PI avec les implants à surface modérément rugueuse.

Cette revue de littérature présente certaines limites :
- Les études sélectionnées ne calculent pas la perte osseuse de la même façon, certaines études rapportent une perte osseuse moyenne, d'autres une fréquence d'implants ou de patients avec une perte osseuse supérieure à un certain seuil. Il n'a donc pas été possible de comparer la prévalence des péri-implantites entre les différentes études. Le seul paramètre qui peut être comparé est celui du nombre d'implants perdus suite à une péri-implantite.
- La perte osseuse marginale est le plus souvent calculée par implant or plusieurs études montrent que la perte osseuse se concentre chez certains patients, dont les facteurs de risque restent à déterminer. Il serait plus logique de calculer la fréquence de patients présentant une perte osseuse plutôt que la fréquence d'implants perdus.

Commentaires

Les surfaces à rugosité modérée décrites dans cette revue de littérature ne présentent pas de risque accru de péri-implantite. Plusieurs études comparent pour une même indication des implants à surface lisse et modérément rugueuse et ne mettent pas en évidence une prévalence de la PI plus élevée pour les implants à surface modérément rugueuse.

Cependant, il est intéressant de noter une étude rétrospective en 2012[11] qui a été conduite chez l'homme. 245 implants ont été suivis de la pose au développement de la maladie (entre 9 mois et 13 ans). Cette étude a mis en évidence une association significative entre l'état de surface de l'implant et le développement de la péri-implantite.

On constate que les surfaces usinées sont associées au développement tardif de la maladie. Pour les surfaces rugueuses, certaines sont associées au développement précoce, d'autres non, mais aucune explication n'est fournie. Ces résultats doivent être étudiés de manière plus approfondie par des essais cliniques prospectifs randomisés, ce qui est très difficile à réaliser d'un point de vue méthodologique.

Les auteurs concluent que l'apparition de péri-implantites est statistiquement plus importante autour des implants avec des surfaces rugueuses sur une période de 3 ans.

Mais, à partir de 5 ans après la mise en charge, l'écart diminue car les surfaces usinées sont concernées par le développement tardif de la maladie.

Conclusion

Dans un souci de pérennité du résultat esthétique, la plupart des implants du marché ont évolué avec une surface rugueuse jusqu'au col de l'implant, avec ou sans microspires. Or, la jonction entre le col de l'implant et le pilier où se situe l'espace biologique représente la zone à risque ainsi que le point d'initiation et de développement d'une péri-implantite.

Lorsque l'on fait une revue scientifique, on constate que cinq facteurs influencent les dimensions de l'espace biologique péri-implantaire : la technique chirurgicale (un ou deux temps), le délai de mise en charge (immédiat ou différé), les surfaces en titane ou les matériaux composant les piliers, la structure et la position de l'implant, ainsi que l'insertion immédiate dans les alvéoles d'extraction. Ce joint biologique est fragile du fait d'une orientation des fibres de collagène parallèles et non perpendiculaires comme sur une dent naturelle.

La mise en place de composants prothétiques biocompatibles en titane et en zircone[12,13] et la limitation des manipulations prothétiques[14] assureront l'étanchéité du joint biologique et la préservation de l'os péri-implantaire.

La prothèse scellée présente un risque accru de péri-implantite étant donné la difficulté à éliminer le ciment lors du scellement[15], cet élément non microbien favorise la constitution d'une flore pathogène.

Recommandations

En fonction des facteurs de risque du patient, il sera important de donner quelques recommandations lors du protocole chirurgical et prothétique :
- Privilégier des protocoles chirurgicaux en 2 temps, ce qui favorise les réaménagements des tissus durs et mous.

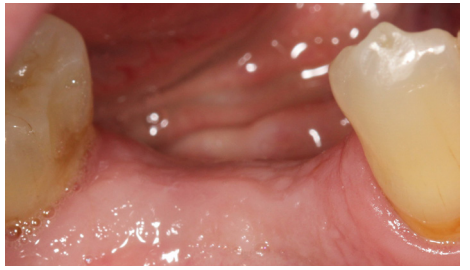

Site édenté 3 mois après la pose de 2 implants en site 44 et 45.

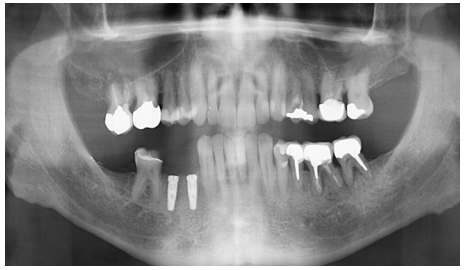

Contrôle des implants sur une radio panoramique.

- Privilégier la prothèse vissée avec des éléments intermédiaires qui seront positionnés au stade 2 ou à la pose des implants tel que le décrit l'étude rétrospective de Wang et al.[16]. La conclusion de cette étude démontre qu'en positionnant un pilier sur des implants avec ou sans platform switching il n'y a aucune différence significative sur la stabilité de l'os péri-implantaire.

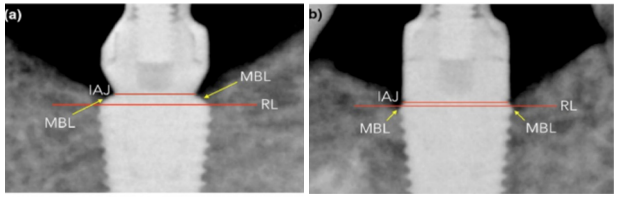

Cicatrisation de l'os péri-implantaire lors de la pose des piliers au stade 1 avec ou sans platform switching (Etude de Wang et al.[16]).

Le protocole de prothèse vissée se fait à 2 mm au dessus de la jonction implant-pilier, ce qui évite la contamination bactérienne lors des connexions et déconnexions successives durant les protocoles de prothèse et réduit les risques de migration apicale du tissu conjonctif et la résorption de l'os marginal.

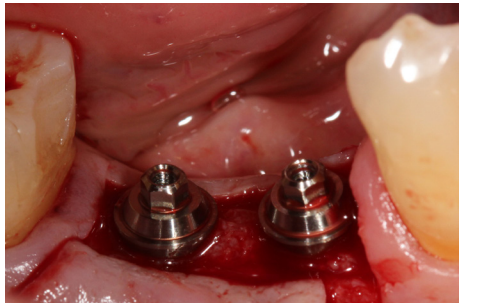

Au stade 2 : pose de 2 piliers intermédiaires de hauteur 2 mm (emballage stérile).

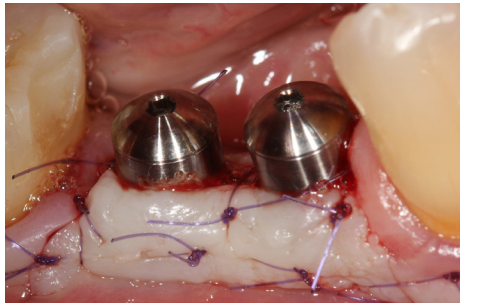

Lambeau de positionnement apical suite à une incision crestale décalée en lingual et 2 incisions verticales de décharge.

L'environnement de tissu kératinisé autour des couronnes est le garant de la pérennité des restaurations sur implants.

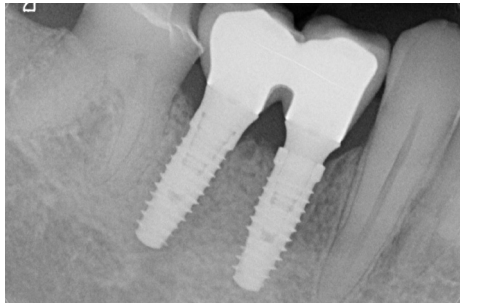

Contrôle sur une radio rétro alvéolaire de la stabilité marginale de l'os péri-implantaire avec et sans platform switching.

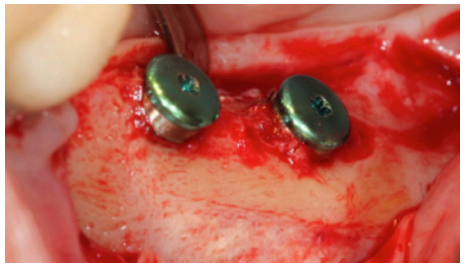

Pose de 2 Implants courts de 6,5 mm sur un site avec un déficit osseux et un déficit de tissus mous en zone mandibulaire postérieure.

Utilisation d'implants avec un col lisse de 1 à 2 mm (de type Tissu Level) si l'on se rapporte à l'étude d'Hermann et al 2001[4]) afin de stabiliser l'attache épithélio-conjonctive. Le joint prothétique se situe alors au dessus du joint biologique. Cette attache est cruciale afin de prévenir des infections péri-implantaires[17].

Bibliographie :

1. Khang W, Feldman S, Hawley CE, Gunsolley JA multi-center study comparing dual acid-etched andmachined-surfaced implants in various bone qualities. *J Periodontol* 2001;72:1384-1390.
2. Lang NP, Berglundh T. Working Group 4 of Seventh European Workshop on Periodontology. Periimplant diseases: where are we now? Consensus of the Seventh European Workshop on Periodontology. *J Clin Periodontol* 2011;38:178-181.
3. Mombelli A, Müller N, Cionca N. The epidemiology of peri-implantitis. *Clin Oral Implants Res.* 2012;23:67-76
4. Hermann JS, Buser D, Schenk RK, Schoolfield JD, Cochran DL. Biologic width around one-and two-piece titanium implants. *Clin Implant Dent Relat Res.* 2001;12:559–571.
5. Berglundh T, Gotfredsen K, Zitzmann NU, Lang NP, Lindhe J. Spontaneous progression of ligature induced peri-implantitis at implants with different surface roughness: an experimental study in dogs. *Clin Oral Implants Res* 2007;18:655–661.
6. Albouy JP, Abrahamsson I, Persson LG, Berglundh T. Spontaneous progression of peri-implantitis at different types of implants. An experimental study in dogs.I: clinical and radiographic observations. *Clin Oral Implants Res* 2008;19:997-1002.
7. Albouy JP, Abrahamsson I, Persson LG, Berglundh T. Spontaneous progression of ligatured induced peri-implantitis at implants with different surface characteristics. An experimental study in dogs II: histological observations. *Clin Oral Implants Res* 2009;20:366-371.
8. Wennström JL, Ekestubbe A, Gröndahl K, Karlsson S, Lindhe J. Oral rehabilitation with implant-supported fixed partial dentures in periodontitis-susceptible subjects. A 5-year prospective study. *J Clin Periodontol* 2004;31:713-724.
9. Zetterqvist L, Feldman S, Rotter B, Vincenzi G, Wennström JI, Chierico A, Stach Rm, Kenealy JN. A prospective, multicenter, randomized-controlled 5-year study of hybrid and fully etched implants for the incidence of peri-implantitis. *J Periodontol* 2010;81:493-501.
10. Gotfredsen K, Karlsson U. A prospective 5-year study of fixed partial prostheses supported by implants with machined and TiO2-blasted surface. *J Prosthodont* 2001;10:2-7.
11. Charalampakis G, Rabe P, Leonhardt A, Dahlen G. Clinical and microbiological characteristics of peri-implantitis cases : a retrospective multicentre study, *Clin Oral Implants Res.* 2012;23;1045-1054
12. Abrahamsson I, Berglundh T, Glantz Po, Lindhe J. The mucosal attachement at different abutments.an experimental study in dogs. *J Clin Periodontol* 1998;25 :721-727
13. Rompen E, Domken O, Degidi M, Pontes Aef, Piatteli A. The effect of material characteristics, of surface topography and of implant components and connections on soft tissue integration : a literature review. *Clin Oral Implants Res* 2006;17(suppl.2);55-67.
14. Abrahamsson I, Berglundh T, Lindhe J. The mucosal barrier following abutment dis/reconnection. An experimental study in dogs. *J Clin Periodontol* 1997;24:568-572
15. Wilson T.G Jr. The positive relationship between excess cement and periimplant disease: a prospective clinical endoscopic study. *J Periodontol* 2009;80:1388-1392.
16. Wang YC, Kan JY, Rungcharassaeng K, Roe P, Lozada JL. Marginal bone response of implants with platform switching and non-platform switching abutments in posterior healed sites: a 1-year prospective study. *Clin. Oral Impl. Res.* 2015;26:220-227
17. Quirynen M, De Soete M, Van Steenberg D. Infectious risks for oral implants: a review of the literature. *Clin Oral Implants Res.* 2002;13:1–19